Aus dem Pathologischen Institut der Universität Basel

Vorsteher: Prof. Dr. *W. Gerlach*

Oesophago-Trachealfistel und Oesophagusatresie bei Fehlbildungen des Oesophagusepithels

Beitrag zur Entstehung der Melaena vera

Inaugural-Dissertation

zur Erlangung der Doktorwürde

der medizinischen Fakultät der Universität Basel

vorgelegt von

LUCIE GUTZWILLER

von

Therwil (Kt. Baselland)

Basel 1937

Druck von Benno Schwabe & Co.

Aus dem Pathologischen Institut der Universität Basel
Vorsteher: Prof. Dr. *W. Gerlach*

Oesophago-Trachealfistel und Oesophagusatresie bei Fehlbildungen des Oesophagusepithels

Beitrag zur Entstehung der Melaena vera

Inaugural-Dissertation
zur Erlangung der Doktorwürde
der medizinischen Fakultät der Universität Basel

vorgelegt von

LUCIE GUTZWILLER
von
Therwil (Kt. Baselland)

Basel 1937
Druck von Benno Schwabe & Co.

Genehmigt von der Medizinischen Fakultät der Universität Basel, auf Antrag von Herrn Prof. Dr. W. GERLACH

Tag der Promotion: 19. Dezember 1936.

R. UNIV. BIBLIOTHEEK LEIDEN

Sonderabdruck aus den Helvetica Medica Acta, Band 4 (1937), Heft 3

Meinen lieben Eltern

Bei der mangelhaften Abschnürung der Luftröhre von der Speiseröhre, wobei möglicherweise mechanische Faktoren, wie abnorme Rückenkrümmung, Nackenbeuge, Druck der Herzanlage (*Schmitz*), Wachstumsdeviation des Septum oesophago-tracheale (*Giffhorn*) eine Rolle spielen, kommt es zur Bildung der *Oesophago-trachealfistel*. Diese kann entweder so ausgebildet sein, daß die Speiseröhre dabei noch durchgängig bleibt, oder daß eine *Atresie* der *Speiseröhre* eintritt. In den Fällen, wo der eine obere Teil der Speiseröhre blind endigt, ist er meistens durch feine Muskelfasern mit dem unteren Teile noch in Verbindung.

Durch die häufige Kombination der erwähnten Mißbildungen, der Atresie des Oesophagus und der Fistelbildung, ist man zu der Annahme geführt worden, daß die beiden Fehlbildungen voneinander abhängig seien. Da beim 7 mm langen Foetus Oesophagus und Trachea schon voneinander getrennt sind, muß man als primär die Fistelbildung auffassen. Die Atresie der Speiseröhre läßt sich durch die verschiedenartigen Epithelumwandlungen, die sich im frühen Embryonalleben abspielten, teilweise verständlich machen. Durch die ausgebliebene Abschnürung der Speiseröhre von der Luftröhre kommt es wahrscheinlich zu einer Epithelverschmelzung, meistens nahe oberhalb des Verbindungsganges. Durch derartige Epithelverschmelzungen wird die Atresie wahrscheinlich bedingt.

In den meisten Fällen, in denen ein völliger Verschluß der Speiseröhre vorhanden ist, weitet sich der obere Teil sackförmig aus, wahrscheinlich infolge von verschlucktem Fruchtwasser, das sich im Blindsack ansammelt.

Sehr viel seltener sind die Atresien der Speiseröhre, die nicht mit Fistelbildungen kombiniert sind. Derartige Fehlbildungen sind wohl am ehesten den isolierten Verschlüssen im Magen-Darmkanal gleich zu setzen. Es kommt hier zu einer Verklebung der Epithelschichten, möglicherweise auf entzündlicher Grundlage (*v. Luschka*). Es wird dabei die Ansicht vertreten, daß der primär durchgängige Darm später infolge einer entzündlichen Reaktion sich wieder verschließen könne. Doch bleibt auch die Möglichkeit bestehen, daß durch eine ungewöhnlich starke Proliferation des Epithels ein Verschluß eingetreten ist. Es ist nun vorstellbar, daß in das Gebiet einer solchen Epithelverklebung Bindegewebe einzusprossen beginnt und eine Organisation verursacht, sodaß später eine sekundäre Lösung der verklebten

Epithelschichten, auch bei der normalen entwicklungsgeschichtlichen Epithelumänderung, unmöglich gemacht wird. Im Verlauf der Speiseröhre, besonders häufig auch im Dünndarm, finden sich Abschnürungen, die manchmal große Strecken des Verdauungsschlauches einnehmen, oder an vielen Stellen kleinere Stenosen bedingen. Oft sind auch kleine strangförmige Septen festzustellen, die das Darmlumen durchsetzen (Epithelbrücken *Schriddes*). Möglicherweise lassen sich einzelne Stenosen und angeborene Strikturen, die an verschiedenen Stellen im Verdauungsschlauch bekannt sind, auf solche Epithelverklebungen zurückführen. Man muß bei einer reinen Stenose jedoch annehmen, daß nach der primitiven Epithelverklebung noch keine sehr weitgehende bindegewebige Durchwachsung stattgefunden hat, sodaß nur in den äußeren Lagen eine Verhärtung und narbige Umwandlung vorliegt. Es wandelt sich z. B. das Epithel der Speiseröhre – wie wir aus den Untersuchungen *Schriddes* wissen – mehrmals um, sodaß später, wenn der Epithelbelag einfacher und flacher wird, eine mehr oder weniger weite Lichtung wieder zustande kommt, nachdem anfänglich bei der Entwicklung eines hochzylinderischen Epithels nur ein enges Lumen vorhanden war.

Die Entwicklungsgeschichte des Speiseröhrenepithels ist sehr kompliziert. Nach den ausgedehnten Untersuchungen von *Schridde* wissen wir, daß fünf verschiedene Epithelformationen aufeinander folgen, bis es zur Entstehung des definitiven Plattenepithels kommt.

Anfänglich besteht in der Speiseröhre:

1. *Die primitive Schleimhautauskleidung* aus den *primären Entodermzellen*, d. h. aus einer Schicht *heller, kubischer – kurz zylinderischer Zellen. Schridde* hat von dieser Entwicklungsstufe kein eigenes Material untersucht.

2. Unmittelbar *vor Abschnürung der Trachea*, d. h. am *Ende des 1. Monats* beim Embryo von 7–13 mm wird das *Epithel zweischichtig-zylinderisch.*

In der *Mitte des 3. Monats*, beim Embryo von 44 mm Länge, treten in diesem Epithel einzelne *hohe schmale Zellen* auf, die der Basalmembran aufsitzen, ovale chromatinreiche Kerne haben und einen Flimmerbesatz tragen. Hie und da finden sich in grubenartigen Epitheleinsenkungen kubische Epithelzellen. Das sind Reste des ursprünglichen entodermalen Epithels.

3. Am *Ende des 3. Monats*, beim Embryo von 62 mm Länge ist das *Epithel drei- bis vierschichtig*. Die basal gelegenen Zellen sind kubisch. Das übrige Epithel besteht aus hellen, mehr polyedrischen Zellen, zwischen denen sich Gruppen von dunkeln Flimmerzellen finden. Später stoßen sich solche Flimmerzellen von der Basalmembran ab und liegen als dunkle schmale Zellen zwischen den hellen Zellen, oder ragen schon ins Lumen der Speiseröhre vor. In den Buchten finden sich hie und da zwei Zellagen mit oberflächlichen Flimmerzellen und basalständigen, hellen, kubischen Zellen (entsprechend einer Embryonengröße von 44 mm Länge).

4. Am *Ende des 4. Monats*, bei Embryo von 100–110 mm Länge treten in den basalen Zellen die *ersten Protoplasmafasern* auf. Helle Zellen und Flimmerzellen stoßen sich hie und da deutlich ins Lumen ab. Das *Epithel* ist *vier- bis fünfschichtig* geworden. In diesem Stadium sind die *ersten Anlagen* von *Magenschleimhaut* im Oesophagusepithel beobachtet worden, in Form von fünf hohen zylindrischen Zellen mit Schleimbildung (*Schridde*).

5. Am *Ende des 7. Monats*, beim Embryo von 280 mm Länge weisen *sämtliche Epitheischichten Protoplasmafaserung* auf. Helle Zellen und Flimmerzellen werden seltener, ihre Kerne sind z. T. pyknotisch.

6. Beim *Neugeborenen* ist das *Epithel neun- bis zehnschichtig*. Die basalen Zellen sind plump, kubisch bis zylinderisch. Die übrigen Zellen sind polyedrisch bis platt. In allen Zellen findet sich deutliche Protoplasmafaserung. Die Interzellularräume werden von Protoplasmafasern, den Interzellularbrücken überbrückt. Es finden sich keine Flimmerzellen mehr.

In der vorliegenden Beobachtung handelt es sich um einen interessanten Befund von Entwicklungsstörung der Speiseröhre mit gleichzeitiger Epithelmißbildung. Die histologischen Untersuchungen machen einen Zusammenhang wahrscheinlich zwischen der groben Entwicklungshemmung und den Fehlbildungen des Epithels. Ein besonderes Interesse kommt der Beobachtung deshalb zu, weil infolge der mangelhaften Ausdifferenzierung des Speiseröhrenepithels heftige Blutungen eingesetzt haben, die den Tod des 2 Tage alten Kindes durch Melaena verursachten.

Klinisch konnte man bei dem Kinde äußerlich keine grobe Mißbildung feststellen. Auffallend stark war jedoch die Melaena, die schon bald nach der Geburt auftrat. Bei der Sektion ließ sich einmal der Grund für die vorhandene Blutung feststellen, die in diesem Falle im Zusammenhang stand mit der Fehlentwicklung des Speiseröhrenepithels.

Aus der Krankengeschichte des Kinderspitals Basel (Vorsteher Prof. *E. Wieland*): Knabe, Geburtsgewicht 3250 g, Geburtsverlauf vollständig normal. Nach der Geburt fiel eine rasselnde, angestrengte Atmung auf. Am 2. Lebenstag plötzliche Blutung aus Mund und Nase. Das Blut war auffallend schaumig. Dann stärkste Atemnot. Die Hände und Füße wurden kalt, stark blau verfärbt. Im Kot bisher keine blutigen Beimengungen. Am gleichen Tage blutige Darmentleerungen; teilweise fast reines Blut. Bei der Röntgenuntersuchung der Lungen fand sich eine Verschattung im Gebiete des rechten Oberlappens.

Therapeutisch: Sangostop, Blut intramuskulär und Gelatine subkutan, auch Stimulantia, jedoch ohne Erfolg. Exitus letalis am 3. Lebenstag.

Sektion (S. N. 917/35) ergab (Auszug): Ebenmäßig gebauter Neugeborener, in nicht ausgebildeter Totenstarre. Haut und besonders Schleimhäute stark blaurötlich. Keine groben äußeren Mißbildungen. Bauchdecken in Thoraxniveau. Fast alle Darmschlingen stark gebläht. Serosa blaß. Leber dunkelbräunlichrot, überragt den Rippenbogen um ca. 1 Querfinger. Milz klein und weich. Das Zwerchfell steht rechts tief, im 6. Interkostalraum, links am unteren Rand der 6. Rippe. Herz schlaff, Klappenapparat suffizient. Die rechte Lunge ist schwer, fest, Oberlappen dunkelblaurot, auf Schnitt induriert, vermehrt bluthaltig. Im Mittel- und Unterlappen dunkelblaue, streifenförmige Herde, der Luftgehalt ist hier nicht eigentlich aufgehoben. Die linke Lunge

ist weniger stark mit Blutmassen gefüllt, teilweise gut lufthaltig. Der Magen enthält große koagulierte Blutmassen, die ihn fast völlig ausfüllen. Bei sorgfältiger Kontrolle kann man an keiner Stelle Ulzerationen in der Magenschleimhaut finden. Im Rectum und im Sigmoid nur wenig gallig gefärbter Schleim. An einzelnen Stellen im Darm ist der Kot mit Blut durchmischt, teilweise findet sich auch reines Blut, ohne Kotbeimengung, an anderen Stellen ist wieder gallig gefärbter Darminhalt ohne blutige Beimengung vorhanden. Im ganzen Dünndarm, der in den unteren zwei Dritteln wenig Inhalt aufweist, keine Epithelveränderungen. Gefäßsystem ohne Mißbildungen.

Halsorgane: Die obere Speiseröhre ist weit, sackartig umgewandelt, im oberen Drittel undurchgängig. Wird die Speiseröhre vom Magen her präpariert, so kommt man in die Trachea. Das untere Drittel der Speiseröhrenschleimhaut ist blaurot verfärbt mit einzelnen streifenförmigen Blutungen. Auch die Trachea ist dunkelblaurot, es lassen sich aus ihr Blutkoagula herausheben. – Die Schilddrüse ist groß, liegt kragenförmig um die Trachea.

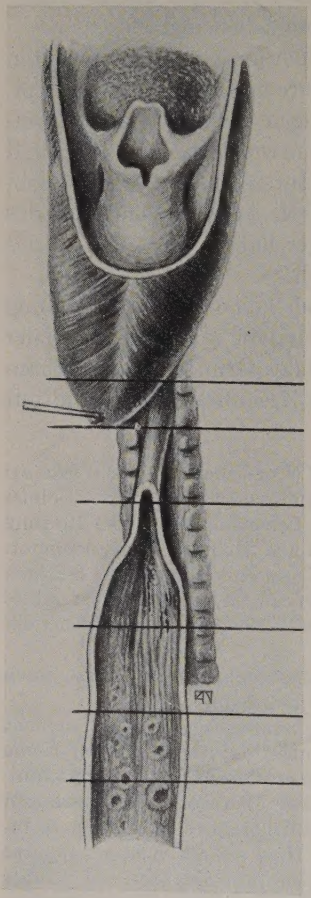

1. Block: Unterer Teil des Oesophagus unmittelbar am Uebergang der Speiseröhre in den Magen. *2. Block:* Unteres Drittel des distalen Oesophagusabschnittes. *3. Block:* Mitte des distalen Oesophagusabschnittes. *4. Block:* Oberes Drittel des distalen Oesophagusabschnittes. *5. Block:* Gegend der Oesophagusmündung in die Trachea. *6. Block:* Atretischer Oesophagusteil.

Abb. 1

Histologischer Befund: Es werden nach Fixation der Halsorgane in toto in Formalin sechs Blöcke in verschiedener Höhe herausgeschnitten und größere Uebersichtsschnitte hergestellt.

Block 1: In den untersten Abschnitten der Speiseröhre, die zum größten Teil von Plattenepithel ausgekleidet sind, umschriebene Epitheldefekte; kleine Schleimhautulzerationen, in deren Umgebung das Gewebe eine starke Durchblutung aufweist. Im Grund der einzelnen Ulzerationen ist das Gewebe nekrotisch. In Geschwürsnähe kommt es zu einer deutlichen entzündlichen Reaktion,die sich teilweise schon bis in die Muskulatur und Serosa hinein erstreckt. Ausgesprochen ist der Entzündungsprozeß in der Umgebung der Gefäße und z. T. auch in den Gefäßwänden, besonders in der Nähe von Ulzerationen.

Bei der Kontrolle mehrerer Schnitte zeigt sich, daß nicht überall schon eigentliche Ulzera ausgebildet, sondern daß teilweise nur Schleimhautbuchten vorhanden sind, die mehr oder weniger tief greifen. Wo das Epithel in diesen Ausbuchtungen gut ausgebildet ist, findet sich kein Plattenepithel, sondern ein hochzylindrisches, einschichtiges, schleimbildendes Epithel mit unregelmäßiger, oft stärkerer Fältelung. Die Zellformen und die Lagerung des Epithels in diesen Inseln entspricht dem, was wir in der Magenschleimhaut nachweisen können. Diejenigen Partien, besonders in den untersten Speiseröhrenabschnitten, die noch von Plattenepithel überzogen sind, erscheinen zahlenmäßig geringer als die, welche eine magenschleimhautartige Auskleidung haben.

Die Ulzera, schon makroskopisch deutlich erkennbar, entsprechen histologisch völlig den peptischen Ulzera des Magens oder Duodenums. Sie sind z. T. wegen der schon recht tiefgreifenden Entzündung nicht mehr als ganz frisch zu bezeichnen. Da sich zudem im Grunde einzelner Geschwüre größere eröffnete Gefäße vorfinden, läßt sich die Blutung, der das Kind erlegen ist, ohne weiteres auf Gefäßarrosion im Grunde der Ulzerationen zurückführen.

In Geschwürsnähe, vor allem in den Randpartien des Geschwürsgrundes, fast überall Bakterienrasen. Bei der entzündlichen Reaktion kommt es zur Ansammlung hauptsächlich hämatogener Entzündungszellen, besonders sind lymphatische Zellen gehäuft. Polynukleäre neutrophile Zellen spärlich in den äußeren Schichten.

In den größeren Epithelinseln ist gegen den Magen zu, nicht nur im Bereich der ausgebuchteten Partien, das hochzylindrische, schleimbildende Epithel vorhanden, sondern es kommen hier auch einzelne größere Inseln vor, die mehr oder weniger stark die ganze Speiseröhre einnehmen. Die ganze Zirkumferenz der Speiseröhre ist hier fast völlig von dieser magenschleimhautähnlichen Epithelschicht ausgekleidet. Auch die übrigen Wandschichten zeigen einen der Magenwand ähnlichen Aufbau. Es ist die Muscularis mucosae in solchen Abschnitten gut erkennbar. Die Gefäße in der Mukosa sind weit, stark gefüllt und reichen an vielen Stellen unmittelbar bis an die unterste Zylinderzellschicht heran.

An einzelnen Stellen finden sich nun unmittelbar am Grunde dieser zylinderischen Zellen kleine Inseln von primitiv zusammengesetztem Plattenepithel, meistens in den Schleimhautbuchten, dann aber auch da, wo der Epithelbelag stärker gegen das Lumen der Speiseröhre zu vordringt. Man kann diese Schleimhautveränderungen und -Umwandlungen hauptsächlich an denjenigen Stellen finden, wo ein Windungstal in eine Windungskuppe übergeht.

Block 2: Das Epithel ist nur sehr dürftig ausgebildet, es fehlt auf größere Strecken hin fast vollständig. Man kann hier wiederum mehr oder weniger weit eröffnete Gefäße feststellen und Bakterieninfiltrate, die sich in den obersten Schichten ausbreiten. Das Epithel, das noch erhalten ist, stellt teils ein niedriges, 4- bis 5schichtiges Plattenepithel dar. Man kann hier teils sich stärker abstoßende Zellen in den obersten Zellagen feststellen. Die basal gelagerten Epithelien sind mehr

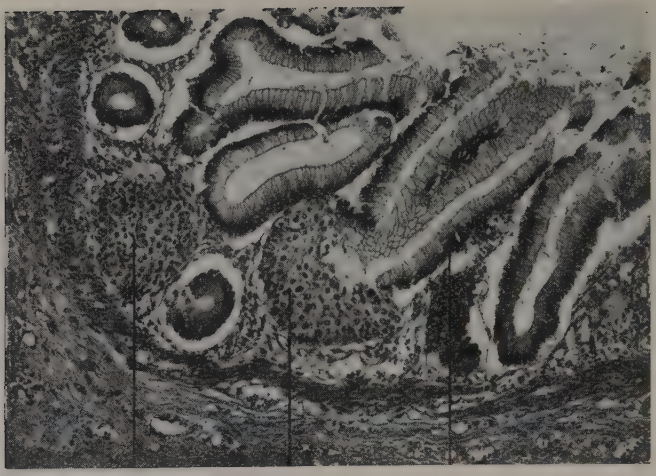

Abb. 2.

Partie der untern Speiseröhre mit Entwicklung eines hochzylindrischen schleimbildenden Epithels. In den tieferen Schichten zwei größere Inseln aus Plattenepithel.

zylindrisch geformt und zeigen einen chromatinreichen, sich stark anfärbenden Kern. Im übrigen ist das Epithel aus deutlich verschiedenartigen Zellformen zusammengesetzt. Neben rein zylindrischen Zellen mit basal gestellten Kernen, finden sich solche Zellen, die dem Faserepithel entsprechen, d. h. Zellen von kubischer Gestalt und dunkel gefärbtem Protoplasma, daneben kleinere Zellkomplexe, von typischem Plattenepithel (sogenannte helle, polyedrische Zellen Schriddes). Vereinzelt, gewissermaßen eingekeilt zwischen diesen eben erwähnten Elementen, einzelne lang gestreckte, hochzylinderische Elemente mit Flimmerbesatz. Z. T. sind diese Zellformen nicht mehr deutlich epithelial gebunden, sondern abgelöst. Es entsprechen diese Epithellagen der Embryonalentwicklung, wie sie bei Embryonen von 105–110 mm Länge nachzuweisen sind.

Block 3: Das Epithel, das nur an wenigen Stellen sich noch nachweisen läßt, erscheint äußerst gering entwickelt. Es handelt sich hier wiederum um verschieden weit differenzierte Zellformen, wobei man hie und da basal, helle kubische Epithelien findet, auf die eine Schicht kubisch gebauter Zellen aufgelagert ist. An anderen Stellen scheint die Entwicklung noch weniger weit differenziert, es ist hier die Speiseröhre von einem niedrigen, fast endothelartigen Belag ausgekleidet, der öfters nur in 1–2 Zellschichten nachgewiesen werden kann. Nur an denjenigen Stellen, wo das Epithel in einer etwas stärker entwickelten und breiteren Schicht vorhanden ist, kann man auch einzelne der helleren Zellen finden, wie sie im letzterwähnten Block vorhanden waren. Anstelle der Mukosa findet sich nekrotisches, von Bakterienhäufchen und Rundzellen durchsetztes Gewebe. Gefäße stark gefüllt, z. T. von Bakterien umgeben. Zwischen diesem nekrotischen Gewebe und der Ringmuskulatur größere diffuse Blutungen.

Block 4: Das Epithel ist hier wiederum nur in einzelnen Buchten noch besser erhalten, es erscheint die ganze submuköse Schicht entzündlich infiltriert und durchblutet, sowie ödematös aufgequollen, und von Bakterien durchsetzt. Bei dem noch erhaltenen Epithel ist die Unterscheidung einzelner Differenzierungsgrade kaum

möglich. Nur hie und da zylindrische, an Flimmerzellen erinnernde Bildungen, daneben einzelne einschichtige kubische Zellagen mit hellem Protoplasma.

Block 5: Es ist hier das Epithel in der sehr engen und kleinen, etwas zusammengedrückten Lichtung noch gut erhalten; 3- bis 5schichtig. Man kann basal eine kubisch bis zylindrische Faserzellenschicht erkennen, auf die große, helle Plattenepithelien folgen, die ganz peripher etwas endothelähnlich abgeplattet sind. Die äußersten Schichten splittern sich teilweise etwas stärker auf und lösen sich teilweise ab. Unter den Zellen sind solche vorhanden, die gehäufte Kernteilungen aufweisen. Zwischen diesen, hier in einer ziemlich breiten und gut entwickelten Lage ausgebildeten hellen und großen Zellen, kann man von der Tiefe her in diese Zellage eindringend, lange zylinderische Elemente feststellen. Die Submukosa ist auch hier stark diffus durchblutet, im ganzen aber nur wenig entzündlich infiltriert. In den epithellosen Abschnitten finden sich Bakterienrasen. An einzelnen Stellen ist der auskleidende Epithelbelag der Speiseröhre noch primitiver, er besteht gewissermaßen nur aus zwei Schichten, wobei man eine innere, aus hellen Zylinderzellen bestehende und eine äußere, aus einem mehr flachen Epithel bestehende Schicht unterscheiden kann.

Block 6: Die Speiseröhrenschleimhaut ist noch gut erhalten in 4- bis 5schichtiger Zellage, bei der die großen hellen Elemente auf einer tieferen Schicht vorherrschen. In dieser Lage sind sonst die sogenannten Faserzellen festzustellen. Die oberste Zellschicht ist wieder stark abgeflacht und epithelähnlich. Man kann in dieser Höhe wieder verschiedene Entwicklungsstufen der Zellen unterscheiden, wobei z. T. die schon in den anderen Präparaten nachgewiesenen, zylindrischen schmalen Elemente gefunden werden, die dem Flimmerepithel entsprechen. Ihre Kerne sind auffallend dunkel gefärbt, pyknotisch. Die zylindrischen Zellen hängen z. T. noch mit der Basalmembran zusammen, z. T. sind sie abgestoßen und liegen in den obersten Zellagen. Es fällt auf, daß die Schleimhaut des atretischen Teiles am ausgereiftesten ist, an einzelnen Stellen 9- bis 10schichtiges Epithel mit mehreren Lagen dunkler Faserzellen und darüber liegenden, hellen polyedrischen Zellen; nur vereinzelt noch abgestoßene Flimmerzellen.

Die *Trachea* ist fast in ganzer Ausdehnung sehr schwer entzündet; Schleimhaut z. T. abgelöst, die submukösen Schichten infolge eines Oedems und einer Blutung vermehrt aufgequollen. Das Epithel, das sich in der Trachea noch vorfindet, ist in der Höhe der Fistelbildung öfters weniger weitgehend differenziert und erinnert teils an Plattenepithel. Zum Unterschied davon zeigen die tiefen Partien der Luftröhre gegen die Bifurkation zu, sowie die Hauptbronchien ein hochzylindrisches, flimmertragendes Epithel.

Die *pathologisch-anatomische Diagnose* lautet: Kongenitale Oesophagusatresie etwas oberhalb der Bifurkation, kombiniert mit Oesophago-Trachealfistel. Sackartige Ausweitung des oberen blind endigenden Oesophagusteiles. Struma kongenita.

Melaena neonatorum bei feinsten Schleimhautblutungen des untersten Speiseröhrenteils und z. T. des Magenfundus infolge peptischer Ulzera bei Fehlbildung des Speiseröhrenepithels; größeres, fast den ganzen Magen ausfüllendes Blutkoagulum. Blutung in den Dünn- und Dickdarm. Aspiration von Blut in den Trachealbaum und vor allem in die rechte Lunge. Harnsäureinfarkte beider Nieren. Allgemeine Atrophie.

Histologisch konnten in der systematisch untersuchten Speiseröhre im ganzen Verlauf verschiedene Entwicklungsstufen der Mukosa unterschieden

werden: 1. Ein endothelähnliches, 1–2schichtiges Epithel (primäres Entoderm). 2. Ein teilweise noch flimmertragendes. 3. Ein mehr oder weniger ausgereiftes 4–5schichtiges plattenepithelartiges Epithel, mit basalen Faserzellen und 3–4 Lagen von hellen großen Zellen (*Schridde*).

Im Gebiet derjenigen Abschnitte, wo die Entwicklung auf der Stufe des zylindrischen, an primitives Magenepithel erinnernden Epithels stehen geblieben ist, kam es zur Bildung von peptischen Ulzera und in ganzer Länge des distalen Oesophagusteiles infolge der Ulzerationen zu Gefäßarrosionen. Der dadurch entstandenen profusen Blutung ist das Kind erlegen. Die Entwicklungshemmung der Speiseröhrenschleimhaut steht wahrscheinlich im Zusammenhang mit der groben Mißbildung, wobei allerdings der Mechanismus nicht klar ersichtlich ist, der dazu geführt hat, daß die Mukosa des Oesophagus stellenweise auf einer embryonalen Stufe stehen geblieben ist. Auch die Epithelveränderungen in der Trachea sind wohl teilweise von der Verbindung zwischen Trachea und Oesophagus abhängig. *Schridde* konnte bei Oesophago-Trachealfisteln einen direkten Uebergang des Oesophagusepithels auf die Trachea verfolgen.

Es läßt sich in diesem Falle histologisch ein Grund feststellen für die in den meisten Fällen unklare Melaena.

Es ist interessant, daß auch beim Erwachsenen derartige Schleimhautbefunde zu erheben sind in den sogenannten Magenschleimhautinseln der Speiseröhre.

In einer kürzlichen Beobachtung fand sich bei einer 58jährigen Frau (S. N. 817/36) als Nebenbefund ein größerer Herd von Magenschleimhaut in der Speiseröhre. In dieser Magenschleimhautinsel der Speiseröhre der erwachsenen Frau lassen sich nun ähnlich wie in dem ausführlich beschriebenen Fall des neugeborenen Kindes, Schleimhautinseln feststellen, bei denen man wiederum z. T. ein primitives hochzylinderisches Epithel auffinden kann, das sich mit dem vergleichen läßt, das wir als primitives hochzylinderisches Epithel in der beschriebenen Beobachtung bezeichnet haben. An anderen Stellen in der gleichen Epithelversprengung ist wiederum ein mehr ausgereiftes Epithel zu unterscheiden, das dem entspricht, das wir als normales Magenepithel beim Erwachsenen finden.

Unter *Melaena vera neonatorum* versteht man ganz allgemein profuse Blutungen aus dem Magen-Darmkanal in Form von Bluterbrechen und Blutstuhl. In dem beschriebenen Falle handelte es sich um eigentliches Bluthusten.

Man unterscheidet: A) Melaena vera: a) M. symptomatica (Sepsis, Lues); b) M. idiopathica (ohne sonstige Erkrankung). – B) Melaena spuria.

In unserem Fall handelt es sich um die sogenannte idiopathische Form der Melaena. Trotz der schwersten Symptome lassen sich bei dieser Form in vielen Fällen keine anatomischen Befunde nachweisen. In den wenigen Fällen mit positivem anatomischem Befund, die in der Literatur beschrieben sind, fanden sich Veränderungen der Schleimhaut von oberflächlichen Erosionen bis zu perforierten Ulzera sowohl im Oesophagus wie im Magen

und allen Darmabschnitten. Aus dem hiesigen Institut erschien 1935 eine Arbeit von *Goryn*, in der 11 Fälle von Melaena vera beschrieben sind mit Oesophagusgeschwür. Diesen 11 Fällen wurde ein 12. Fall angereiht. In allen diesen Fällen handelt es sich um Oesophagitiden z. T. infektiöser, z. T. zentralnervöser, in der Mehrzahl aber unbekannter Aetiologie.

Zusammenfassung

Ein 48 Stunden altes Kind stirbt an einer Melaena, bei der es zu starkem Bluterbrechen bzw. Husten und zu einer starken Blutung aus dem Magen-Darmkanal kam.

Klinisch standen schon bald nach der Geburt starke Zirkulationsstörungen und Atembeschwerden im Vordergrund. Am 2. Lebenstag hat sich aus Nase und Mund Blut entleert, später konnte auch Blut im Kot festgestellt werden.

Bei der Sektion fand sich eine kongenitale Atresie der Speiseröhre etwas oberhalb der Bifurkation mit Dilatation des Blindsackes. Gleichzeitig bestand eine Oesophago-Trachealfistel. Weiterhin konnte als Mißbildung eine kongenitale Struma festgestellt werden.

Der Grund für die Melaena ließ sich hier durch die pathologisch-anatomische Untersuchung aufklären. Es fanden sich in der Speiseröhre kleine Ulzera vom Typus des peptischen Ulkus des Magens (bei gleichzeitiger Entwicklungshemmung des Speiseröhrenepithels) und zwar an Stellen, wo ein primitives schleimbildendes, zylindrisches Epithel vorhanden war vom Typus des Magenepithels. Es bestanden außerdem noch andere Entwicklungsstufen des Speiseröhrenepithels, die teilweise einem primitiven Epithel entsprechen, wie wir es im Embryonalleben finden.

Es ist in diesem Fall ein Zusammenhang anzunehmen zwischen der groben Mißbildung (Trachealfistel und Oesophagusatresie) mit der mangelhaften Ausdifferenzierung des Speiseröhrenepithels.

De Bary: Virchows Arch., Bd. 31, 430. – *Giffhorn:* Virchows Arch., Bd. 192. – *Goryn:* Inaug.-Diss. Basel 1935. – *Heine:* Virchows Arch., Bd. 274. – *Henke-Lubarsch:* Hdb., Bd. 4, S. 82. – *Ruckert:* Virchows Arch., Bd. 175. – *Schmitz:* Virchows Arch., Bd. 247, 287. – *Schridde:* Die Entwicklungsgeschichte des menschlichen Speiseröhrenepithels und seine Bedeutung für die Metaplasielehre (Wiesbaden 1907); Virchows Arch. 1908, Bd. 191, 178; 1896, Bd. 175. – *Schwalbe:* Morphologie der Mißbildungen, Bd. 3, 1. Teil, S. 61. – *Schwalbe-Lubarsch:* Virchows Arch. 1905, Bd. 179, 60. – *v. Luschka:* Virchows Arch. 1868, Bd. 47, 378. – *Zausch:* Virchows Arch. 1921, Bd. 234, 94.